

Uso de pendulum unilateral

Reporte de caso clínico

Fulvio Grajales Mejía

Residente segundo año maestría ortodoncia y ortopedia maxilofacial CESO.

María Alejandra Ferrer Rosell

Egresada de la maestría de ortodoncia del CESO

Dra. Beatriz Gurrola Martínez

Profesor de carrera de tiempo completo titular "B" de la Facultad de Estudios Superiores Zaragoza y asesor de metodología de la investigación del CESO.

Dr. Adán A Casasa Araujo.

Profesor de clínica y director del CESO.

Resumen

Es importante definir, en el diagnóstico, cual es el origen y la causa del problema dental y esquelético, de tal manera que en el plan mecánico se puedan diseñar los objetivos de tratamiento teniendo en cuenta el crecimiento y desarrollo del individuo.

Se presenta un paciente masculino de 12 años de edad quien tiene ligera asimetría esquelética, clase I esquelética, normodivergente, clase II molar derecha, clase I molar izquierda, clase canina derecha no determinada, (canino retenido), clase I canina izquierda, clase II canina izquierdo, líneas medias no coincidentes. Se utiliza el sistema pendular con la finalidad de distalizar el primer molar superior del lado derecho para establecer la clase I molar y obtener el espacio necesario para el canino superior derecho retenido y lograr una clase I canina derecha.

Palabras clave: Sistema pendular, clase II molar, canino retenido.

Introducción

Los sistemas mecánicos de tipo pendular se diseñaron para distalizar, en forma rápida y eficiente, los molares maxilares en maloclusiones clase II dentales, enderezar molares inclinados en tratamientos ortodónticos preprotésicos, recuperar espacios en casos de mesialización cuando se pierden en forma temprana los molares deciduos, distalizar los molares maxilares cuando se mesializan, después del uso intensivo de máscaras faciales para protraer el maxilar y en casos en donde el espacio de las extracciones no es suficiente para resolver los problemas ortodónticos del paciente. El péndulo o

pendulum, desarrollado por Hilgers en 1992, este aparato en numerosos estudios se ha observado que produce una distalización con poca inclinación del molar, cuando se le compara con otros métodos, al tiempo que permite el control sobre la rotación de los molares con un mínimo desplazamiento mesial de los premolares de anclaje. El diseño inicial consiste en un botón de Nance que incorpora cuatro apoyos oclusales que van unidos a los molares temporales o a los primeros y segundos premolares. Como elementos activos para la distalización molar, se emplean dos resortes de TMA de 0,81 mm, insertados en un cajetín lingual en las bandas de los molares superiores. Los resortes se colocan lo más posible del centro y borde distal del botón de Nance para producir un arco amplio de fuerza de balanceo o pendulum. Cada muelle consta de una espiral cerrada y un bucle horizontal ajustable con forma de omega, lo que permite la expansión molar y evita una mordida cruzada después del movimiento molar hacia palatino. Las fuerzas generadas por el brazo de un Pendulum son unos 3,5 gr/grados y el nivel normal de activación crea una fuerza de 100 - 200 g. sobre un molar.

Reporte del caso estudios de inicio. Paciente masculino 12 años de edad, (Figuras 1,2,3). Presenta ligera asimetría esquelética, clase I esquelética, clase II molar derecha canina no determinada (Fig. 4), clase I molar izquierda, líneas medias no coincidentes (Fig. 5). Clase II canina del lado izquierdo y canino superior derecho retenido. (Fig. 6).

Estudios de inicio fotografías del paciente

En las fotografía intraorales. Podemos observar que en la oclusal superior (Fig. 7) no está el canino por lo que se pensó, por la edad del paciente, que podía estar retenido. (Fig. 8).

Estudios radiográficos de inicio. Radiográficamente el paciente presenta una clase I esquelética corroborado con el ANB (ángulo) discrepancia de 5°, y con Witts -1mm. (Figura 9). Se observa también la curva de erupción del canino superior derecho alterada, con una retención por falta de espacio. (Figuras 9, 10, 11).

Objetivos del plan de tratamiento. Mantener el perfil facial, lograr clase I molar derecha. Obtener espacio para canino superior derecho retenido. Corrección del apiñamiento maxilar y mandibular. Corrección de líneas medias dentales desviadas. Obtener de

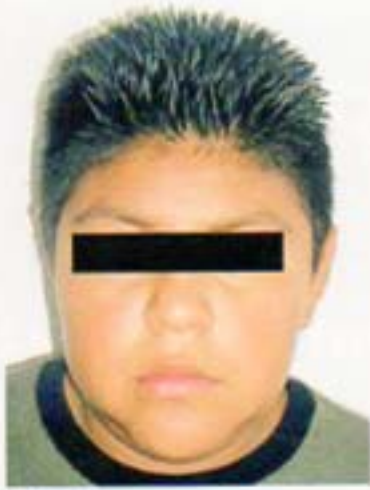

Fig. 1. Inicial de frente.

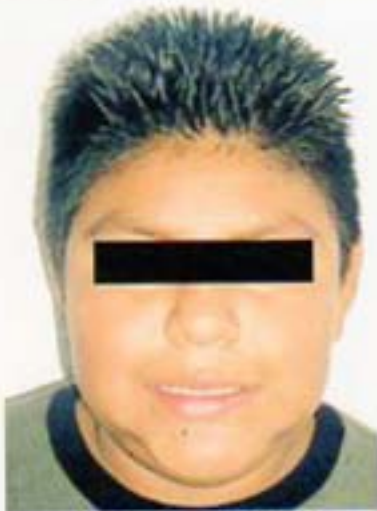

Fig. 2. Sonrisa.

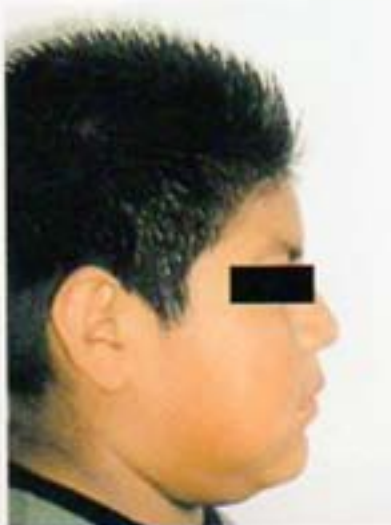

Fig. 3. Perfil.

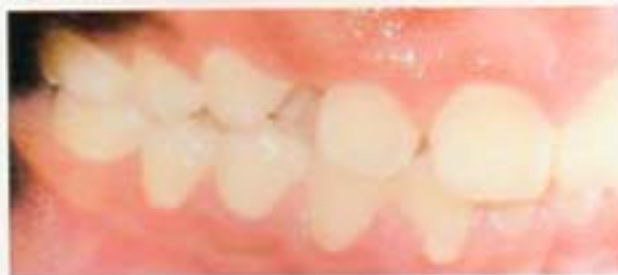

Fig. 4. Intraoral. Inicial derecha clase II molar, clase canina no determinada.

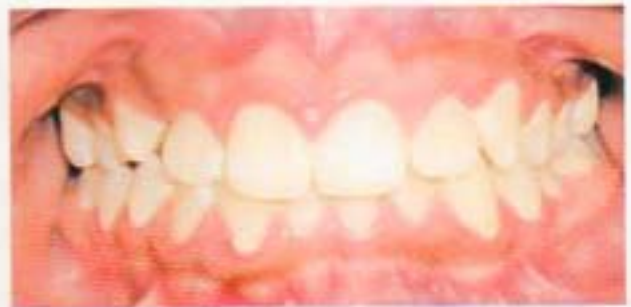

Fig. 5. Intraoral de frentes líneas medias no coincidentes.

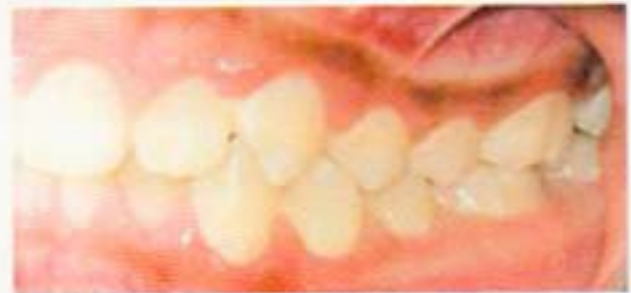

Fig. 6. Intraoral lateral izquierda clase II canina clase I molar.

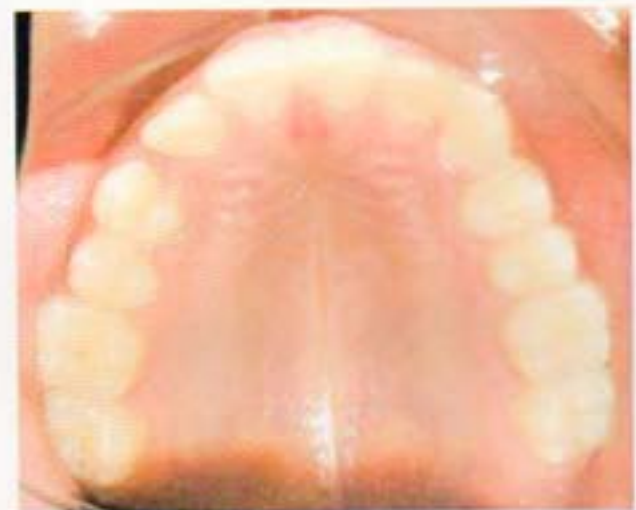

Fig. 7. Fotografía intraoral oclusal superior de canino retenido.

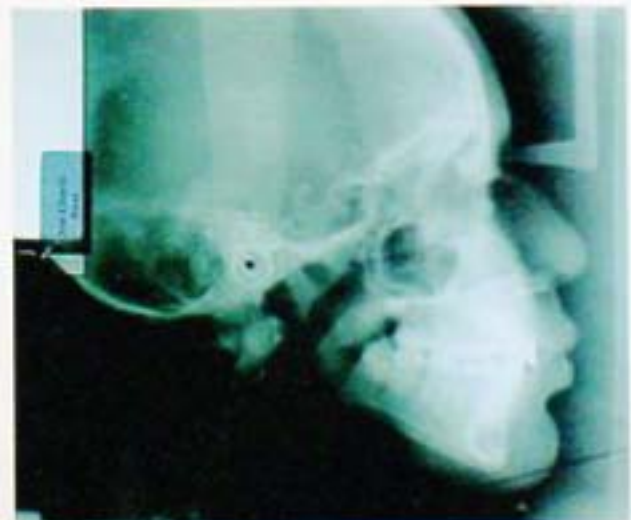

Fig. 8. Intraoral oclusal inferior.

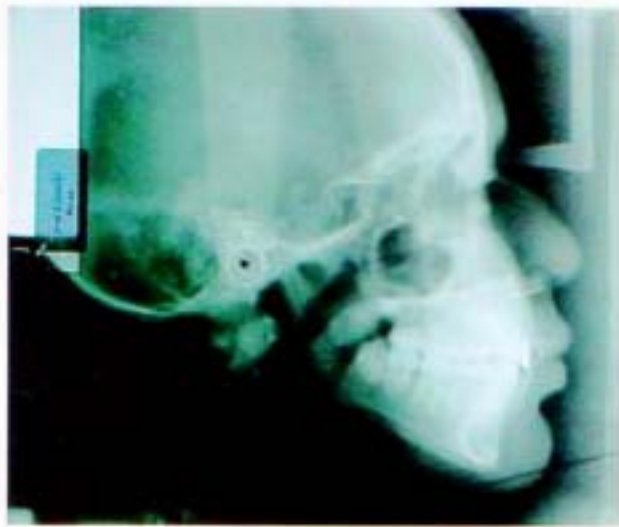

Fig. 9. Radiografía cefálica lateral cráneo.

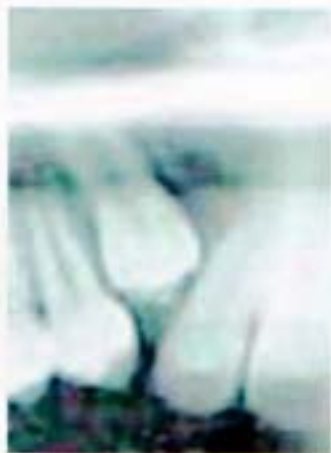

Fig. 10. Radiografía periapical del canino superior derecho reclinado.

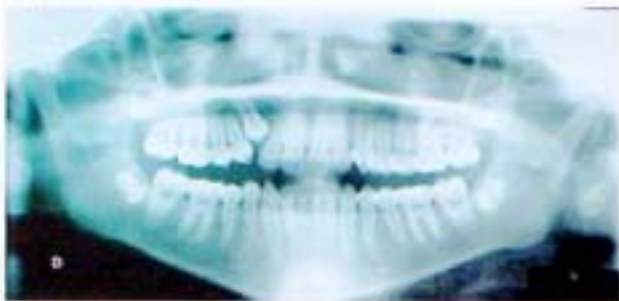


Fig. 11. Radiografía panorámica de inicio.

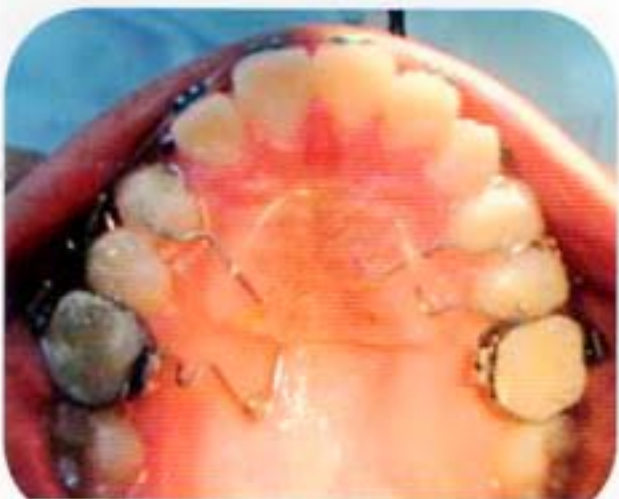

Fig. 12. Pendolom unilateral del lado.

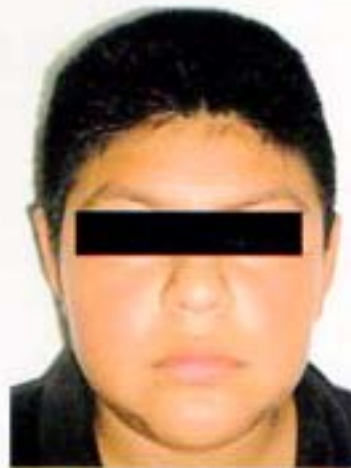

Fig. 13. Fotografía de progreso de frente.

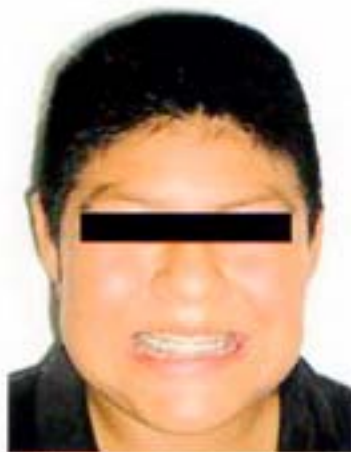

Fig. 14. Progreso de sonrisa.

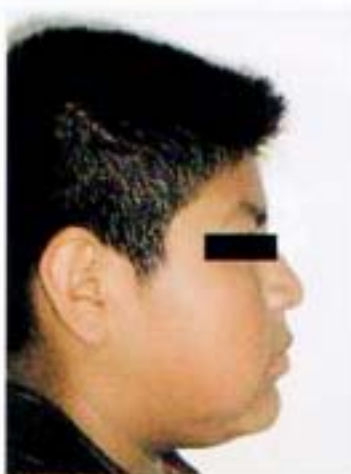

Fig. 15. Progreso de perfil.

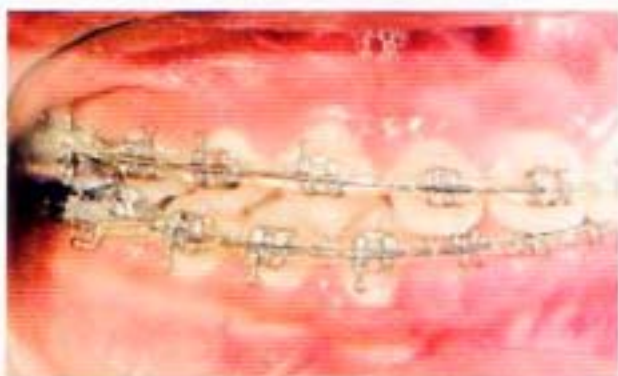

Fig. 16. Intraoral lateral derecha observamos la clase I molar y canina.